



PERÚ

Ministerio  
de Trabajo  
y Promoción del Empleo

Seguro Social de Salud  
EsSalud



"Año del Bicentenario de la Consolidación de nuestra Independencia y de la Conmemoración de las Heroicas Batallas de Junín y Ayacucho"

**OFICIO N° 227 -GRA-ICA-ESSALUD-2024**

Ica, 20 NOV. 2024

Señor Doctor  
**ALBERTO MARTORELL CARREÑO**  
Director  
Dirección Desconcentrada de Cultura de Ica  
Ministerio de Cultura  
Av. Ayabaca s/n  
**CIUDAD. -**



**ASUNTO :** INFORMACION A LAS IMÁGENES DE LAS MOMIAS EN POSESION DE LA UNIVERSIDAD NACIONAL SAN LUIS GONZAGA DE ICA.

**REFERENCIA :** a) NOTA N° 1929-DHIV-AHM-GRA-ICA-ESSALUD-2024  
b) OFICIO N° 2473-2024-DDC-ICA/MC  
c) OFICIO N° 2620-2024-DDC-ICA/MC

Con el mayor agrado me dirijo a usted, para saludarlo cordialmente y de insistir sobre lo solicitado mediante los Oficios de referencia, en atención al informe de las imágenes tomadas el 13/09/2024 de las momias (María y Wawito) en posesión de la Universidad Nacional San Luis Gonzaga de Ica.

Al respecto, hago de conocimiento el documento adjunto la Nota N° 1929-D-HIV-AHM-GRA-ICA-ESSALUD-2024, emitida por el director del Hospital IV "Augusto Hernandez Mendoza" de la Red Asistencial Ica – EsSalud, quien manifiesta que se ha realizado el informe por el jefe del Servicio de Diagnostico por Imágenes.

Valga la oportunidad para expresarle los sentimientos de mi distinguida consideración.

Atentamente,



DR. ROBERTO SANTIAGO ALMEIDA DONAIRE  
GERENTE  
RED ASISTENCIAL ICA  
EsSalud

RSAD/smu.  
Adj. Documentos a fs. 11  
NIT 1303 2024 559



PERÚ

Ministerio de Cultura

DIRECCIÓN DESCONCENTRADA DE CULTURA ICA

DIRECCIÓN DESCONCENTRADA DE CULTURA ICA



Firmado digitalmente por  
MARTORELL CARREÑO Alberto FAU  
20537630222 soft  
Cargo:  
Motivo: Soy el autor del documento  
Fecha: 19.11.2024 11:40:14 -05:00

"Decenio de la Igualdad de Oportunidades para Mujeres y Hombres"  
"Año del Bicentenario, de la consolidación de nuestra Independencia, y de la conmemoración de las heroicas batallas de Junín y Ayacucho"

Ica, 19 de Noviembre del 2024

OFICIO N° 002620-2024-DDC ICA/MC

Señor:  
Dr. ROBERTO SANTIAGO ALMEIDA DONAIRE  
Gerente de Red Asistencia de Ica.



Presente.-

**Asunto** : Tercer reiterativo de pedido de remisión del Informe médico y las imágenes de la tomografía y rayos X de las momias en posesión de la universidad Nacional San Luis Gonzaga de Ica con protección provisional..

**Referencia** : OFICIO N° 002473-2024-DDC ICA/MC (31OCT2024)  
OFICIO N° 002344-2024-DDC ICA/MC (12OCT2024)  
OFICIO N°002068-2024-DDC ICA/MC

Mediante el presente me dirijo a Ud. saludándole cordialmente y a la vez reitera nuestra solicitud, por cuanto hemos venido solicitando a través de los documentos en referencia, información referente al Informe médico de los exámenes de rayos X y tomografía realizados a las dos (02) momias denominadas "María y Wawito", el pasado 13 de setiembre del año en curso, sin respuesta alguna.

Nuestro pedido se sustenta por cuanto, la alta dirección de nuestra Sede Central como de otras instituciones particulares, nos vienen requiriendo consecutivamente se brinde la información al respecto.

Agradeciendo la atención al presente y el apoyo institucional por el servicio brindado, me despido de Ud.

Atentamente,

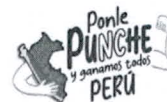Documento firmado digitalmente

**ALBERTO MARTORELL CARREÑO**  
DIRECCIÓN DESCONCENTRADA DE CULTURA ICA

ÁREA	AÑO	CORRELATIVO
1303	23	559

AMC/ifo  
cc.:

Av. Javier Prado Este 2465, San Borja  
Central Telefónica: (511) 618 9393  
www.gob.pe/cultura



BICENTENARIO  
PERÚ  
2024

**NOTA N° 1929 -DHIV-AHM-GRA-ICA-ESSALUD-2024**

Ica, 14 de Noviembre del 2024

Señor.

**Dr. ROBERTO SANTIAGO ALMEIDA DONAYRE**

Gerencia Red Asistencial Ica

Seguro Social de Salud

Presente.-



**ASUNTO : INFORME DE LAS IMÁGENES DE LAS MOMIAS EN POSESION DE LA UNIVERSIDAD NACIONAL SAN LUIS GONZAGA DE ICA**

**REFERENCIA : OFICION°2473-2024-DDC ICA/MC  
NOTA N° 1903-DADYT-HIV-AHM-ESSALUD-2024**

Por intermedio de la presente, me dirijo a usted, para saludarlo muy cordialmente y a la vez en atención al tenor del asunto que nos ocupa en el presente, cumplimos con trasladar a vuestro despacho el Informe de las Imágenes de las Momias de la Universidad San Luis Gonzaga de Ica (Mari y Wawito), la cual ha sido elaborada por el Jefe del Servicio de Diagnóstico por Imágenes.

Sin otro particular, aprovecho la ocasión para expresarle las muestras de mi especial consideración y estima personal.

Atentamente,

**Dr Mario Jesús Vicuña Ramírez**  
C M P 36145  
Director  
HOSP IV AUGUSTO HERNÁNDEZ MENDOZA  
Red Asistencial Ica EsSalud



MJVR/rsp  
**NIT 1303-2023-559**  
Folio: ( 09 )



## NOTA N° 1903- DADYT-HIV-AHM-ESSALUD-2024

Ica, 11 de Noviembre del 2024

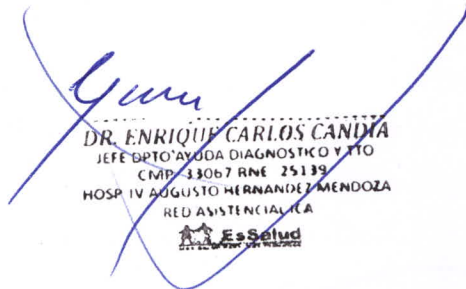
**SEÑOR:**  
**DR. MARIO VICUÑA RAMIREZ**  
Director del Hospital IV "Augusto Hernández Mendoza"  
EsSalud  
**PRESENTE. -**


**ASUNTO : REMITO INFORME DE LAS IMÁGENES DE LAS MOMIAS DE LA UNIVERSIDAD SAN LUIS GONZAGA DE ICAS**  
**REFERENCIA : NOTA N°337-SDI-DADYT-HIV-AHM-RAICA-ESSALUD-2024**

Me dirijo a usted para saludarlo cordialmente y a la vez, en atención al documento de la referencia, mediante el cual, el Servicio de Diagnostico por Imágenes, remite el informe de las imágenes de las Momias de la Universidad San Luis Gonzaga de Ica (MARI Y WAWITO), las cuales se les practico exámenes de imágenes el día 13/09/2024, lo que se comunica para los tramites y fines correspondientes.

Sin otro particular, me despido de usted.



Atentamente,



**DR. ENRIQUE CARLOS CANDIA**  
JEFE DPTO AYUDA DIAGNOSTICO Y TTO  
CMP 33067 RNE 25139  
HOSP IV AUGUSTO HERNANDEZ MENDOZA  
RED ASISTENCIAL ICA  


CCC/mot  
NIT: 1303-2023-559  
Folios: (08)

[www.essalud.gob.pe](http://www.essalud.gob.pe) / AV. JOSE MATIAS MANZANILLA N°652  
ICA-PERU  
TEL 056-581630/223533



**NOTA N° 337 - SDI - DADYT - HIV - AHM - RAICA - ESSALUD - 2024.**

Ica, Lunes 11 de Noviembre del 2024

Señor:  
Dr. Carlos Enrique Carlos Candia  
Jefe del Departamento Ayuda al Diagnóstico y Tratamiento  
Hospital IV "Augusto Hernández Mendoza"  
Red Asistencial Ica.



PRESENTE. -

**ASUNTO : REMITO INFORME DE LAS IMÁGENES DE LAS MOMIAS DE LA UNIVERSIDAD SAN LUIS GONZAGA DE ICA.**

**REFERENCIA : CARTA N°004-SDI-DADYT-HIV-AHM-RAICA-ESSALUD-2024.**

Por intermedio de la presente me es grato dirigirme a Ud. Con la finalidad de saludarlo y a la vez hacer llegar el informe de las imágenes de las Momias de la Universidad San Luis Gonzaga de Ica (Mari y Wawito), las cuales se les practico exámenes de imágenes el día 13/09/2024, lo que comunico para los tramites y fines correspondientes.

Atentamente.



DR. JUAN C. BALINDO MATTÁ  
JEFE DEL SERVICIO DE DIAGNÓSTICO POR IMÁGENES  
C.M.P. 65434 R.N.E. 43211  
HOSPITAL IV AUGUSTO HERNÁNDEZ MENDOZA  
RED ASISTENCIAL ICA  


NIT:  
FOLIOS: ( 07 )



PERÚ

Ministerio de Trabajo y Promoción del Empleo

Seguro Social de Salud EsSalud



“Decenio de la Igualdad de Oportunidades para Mujeres y Hombres”  
“Año del Bicentenario, de la consolidación de nuestra Independencia, y de la conmemoración de las heroicas batallas de Junín y Ayacucho”

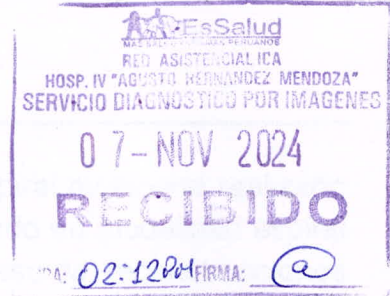
**CARTA N° 004 SDI-DADYT- HIV-AHM-RAICA-ESSALUD-2024.**

Ica, 07 de noviembre del 2024

Señor:

**Dr. JUAN CARLOS GALINDO MATTA**

Jefe del Servicio de Diagnóstico por Imágenes  
HOSPITAL AUGUSTO HERNANDEZ MENDOZA  
RED ASISTENCIAL ICA  
EsSalud  
Presente.-



**ASUNTO : REMITO INFORME DE LAS IMÁGENES DE LAS MOMIAS DE LA UNIVERSIDAD SAN LUIS GONZAGA DE ICA**

**REFERENCIA : MEMORANDO N° 11- SDI-DADYT- HIV-AHM-RAICA-ESSALUD-2024**

Por intermedio del presente me es grato dirigirme a Ud. Con la finalidad de saludarlo y a la vez remitirle el informe de las imágenes de las momias de la Universidad San Luis Gonzaga de Ica (María y Wawito) las cuales se les practico exámenes de imágenes el día 13 de setiembre del 2024

Sin otro en particular me despido de usted.

Atentamente.

  
**DR. ENRIQUE CARLOS CANDIA**  
MEDICO RADIOLOGO  
CMP: 33067 RNE: 25139  
HOSPITAL IV "AUGUSTO HERNANDEZ MENDOZA"  
RED ASISTENCIAL DE ICA  




# TOMOGRAFIA ESPIRAL MULTICORTE CUERPO TOTAL

ESPECIMEN 1 : MARIA

FECHA : 07/11/2024

Examen de imágenes por modalidad de tomografía espiral multicorte realizado con un equipo PHILIPS INGENUITY 64 canales adquirido en modalidad espiral de 64 filas adquisición volumétrica axial, con post-proceso de reconstrucciones multiplanares axiales (MPR) axial, coronal, sagital y curva; reconstrucciones tridimensionales (3D) Volumen Reandering (VR)

### FACTORES DE ADQUISION


V: 120 mAs : 27 COLIMACION: 64 X 0.625  
DESPLAZAMINETO 1.470 TIEMPO DE ROTACION 0.75

FECHA DE ADQUISION 13/09/2024 HORA 11: 21

- Cuerpo en posición fetal
- Estructuras craneales muestran calota craneana de morfología normal
- Parénquima cerebral a nivel anterior visualizado parcialmente en escasa cantidad de aspecto hiperdenso, sin definir estructuración habitual
- Estructuras visualizadas de tórax basales con estructuras pulmonares disminuidas de tamaño y estructuras cardiacas con estructuras tegumentarias que definen espacios cardiacos y grandes vasos con estructuración habitual
- Hígado: con estructuras ligamentarias visible, no definiendo parénquima hepático
- Estomago: no definido
- Páncreas: no definido
- Bazo: con estructuras ligamentarias visible, no definiendo parénquima
- Glándulas suprarrenales: no diferenciadas estructuras glandulares
- Riñones: no se diferencian estructuras renales
- No líquido libre en cavidad intraperitoneal
- Retroperitoneo: presencia de fascias peritoneales
- Abundante resto fecal en marco colonico
- Cavidad pélvica: en estructuras y órganos visualizados, no muestra alteraciones. No se observan adenopatías intrapelvicas ni inguinales.
- La pared abdominal muestra planos anatómicos con escaso tejido blando
- A nivel de miembros superiores estructuras óseas de tamaño forma y localización normal, llamando la atención
- A nivel de mano derecha con dos metacarpianos y dos falanges
- A nivel de mano izquierda con tres metacarpianos y dos falanges
- A nivel de miembros inferiores estructuras óseas de tamaño forma y localización normal, llamando la atención



Dr. Leonil Pickmann Flores  
Tecnólogo Médico  
Radiología  
T. 4523



DR. ENRIQUE CARLOS CANDIA  
MÉDICO RADIÓLOGO  
CNP: 33087  
HOSPITAL "AUGUSTO C. SANDOZ MENDOZA"  
RED ASISTENCIAL DE ICA  
EsSalud


- A nivel de huesos largos presencia de líneas de Harris múltiples
- A nivel del pie derecho con tres metatarsianos y 3 falanges en pie derecho
- A nivel del pie izquierdo con tres metatarsianos y presencia de primera falange
- A nivel de columna cervical Y dorsal lesión osteológica a nivel del borde posterior de D2 desplazamiento anterior de D2 sobre D3, y a nivel de D7 y D12
- Lumbar lesión osteolítica posterior de L1, presencia de osteofitos anteriores de L1, L2, L3 y L4, sacralización de L5
- Dos vértebras sacras
- Ausencia de columna coxígea
- A nivel sacro ilíaco derecho se visualiza nódulo calcificado derecho con densidad de 1237UH que mide 26x16mm

**CONCLUSION:**

**MORFOTOMOGRAFIA DE ESPÉCIMEN HUMANO CON ESCASO TEJIDO BLANDO Y AUSENCIA PARCIAL DE FALANGES DONDE SE IDENTIFICAN LAS SIGUIENTES HALLAZGOS PATOLÓGICOS:**

1. LESIONES OSTEOLITICAS MÚLTIPLES EN COLUMNA VERTEBRAL
2. ANTEROLISTESIS DE D2 SOBRE D3
3. LESIÓN OSTEOLITICA EN HUESO SACRO ILÍACO DERECHO
4. FALTA DE OSAMENTAS ÓSEAS FALÁNGICAS A NIVEL DE EXTREMIDADES SUPERIORES E INFERIORES Y A NIVEL DE COLUMNA VERTEBRAL
5. SACRALIZACIÓN DE L5
6. LÍNEAS DE HARRIS EN HUESOS LARGOS DE EXTREMIDADES INFERIORES

  
 DR. ENRIQUE CARLOS CANDIA  
 MEDICO RADIÓLOGO  
 CMP: 53087 - RNE: 29129  
 HOSPITAL "AUGUSTO HERNÁNDEZ MENDOZA"  
 RED ASISTENCIAL DE ICA  
 EsSalud

  
 Dr. Leonil Pickmann Flores  
 Tecnólogo Médico  
 Radiología  
 C.T.M.P. 4523

# TOMOGRAFIA ESPIRAL MULTICORTE CUERPO TOTAL

ESPECIMEN 2 : WAWITO  
FECHA : 07/11/2024

Examen de imágenes por modalidad de tomografía espiral multicorte realizado con un equipo PHILIPS INGENUITY 64 canales adquirido en modalidad espiral de 64 filas adquisición volumétrica axial, con post-proceso de reconstrucciones multiplanares axiales (MPR) axial, coronal, sagital y curva; reconstrucciones tridimensionales (3D) Volumen Reandering (VR)

## FACTORES DE ADQUISION

KV: 120 mAs : 27 COLIMACION: 64 X 0.625  
DESPLAZAMINETO 1.470 TIEMPO DE ROTACION 0.75  
FECHA DE ADQUISION 13/09/2024 HORA 11: 38

- Cuerpo en posición fetal
- Estructuras craneales muestran calota craneana de morfología normal con presencia de discontinuidad anterior a nivel de parietal bilateral a relacionar con fontanela
- Parénquima cerebral visualizado parcialmente como contenido hiperdenso en base del cráneo, sin definir estructuración habitual
- Estructuras vertebrales de columna cervical, dorsal y lumbar de tamaño, forma y densidad normal con espacios intervertebrales conservados
- Estructuras visualizadas de tórax óseas conservadas
- Pulmones no visualizados
- Hígado: estructura parénquimal no visualizado
- Estomago: no visualizado
- Páncreas: no visualizado.
- Bazo: no visualizado
- Glándulas suprarrenales: no visualizado.
- Riñones: no visualizado.
- Asas intestinales delgadas y gruesas no visualizadas
- Vejiga no visualizada
- No líquido libre en cavidad intraperitoneal
- Retroperitoneo: no se visualizan masas. Adenopatías ni colecciones retroperitoneales.
- Cavidad pélvica: en estructuras óseas normales. No se observan adenopatías intrapelvicas ni inguinales.
- La pared abdominal muestra planos anatómicos con escaso tejido blando.

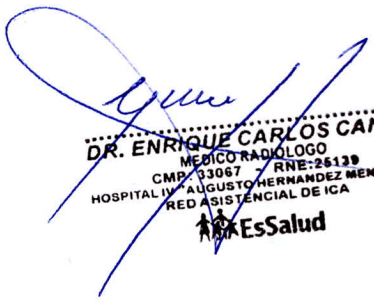

Dr. Leonil Pickmann Flores  
Tecnólogo Médico  
Radiología  
C.T.M.P. 4523


DR. ENRIQUE CARLOS CANDIA  
MÉDICO RADIÓLOGO  
CAMP. 3067 - RNE. 5139  
HOSPITAL W. AGUSTO HERNÁNDEZ MENDOZA  
PRE. ASISTENCIAL DE ICA

Asa Salud

- A nivel de miembros inferiores estructuras óseas de tamaño forma y localización normal a nivel del pie con 5 metatarsianos y 3 falanges
- A nivel de miembros superiores estructuras óseas de tamaño forma y localización normal a nivel de manos con 5 metacarpianos y 3 falanges

**CONCLUSION:  
MORFOTOMOGRAFÍA DE ESPÉCIMEN HUMANO EN RELACIÓN A  
PRESENCIA DE ESCASO TEJIDO BLANDO Y AUSENCIA PARCIAL DE  
FALANGES EN EXTREMIDADES.**

  
.....  
**DR. ENRIQUE CARLOS CANDIA**  
MÉDICO RADIÓLOGO  
C.M.P. 33067 / R.N.E.: 26129  
HOSPITAL IV "AUGUSTO HERNÁNDEZ MENDOZA"  
RED ASISTENCIAL DE ICA  


  
.....  
**Dr. Leonil Pickmann Flores**  
Tecnólogo Médico  
Radiología  
C.T.M.P. 4523



PERÚ

Ministerio de Cultura

DIRECCIÓN DESCONCENTRADA DE CULTURA ICA

DIRECCIÓN DESCONCENTRADA DE CULTURA ICA



Firmado digitalmente por GUTIERREZ ACHULLA Jeanette Agueda FAU 20537630222 soft Cargo: Motivo: Soy el autor del documento Fecha: 31.10.2024 14:15:16 -05:00

"Decenio de la Igualdad de Oportunidades para Mujeres y Hombres"  
"Año del Bicentenario, de la consolidación de nuestra Independencia, y de la conmemoración de las heroicas batallas de Junín y Ayacucho"

Ica, 31 de Octubre del 2024

OFICIO N° 002473-2024-DDC ICA/MC

Señor:  
Dr. ROBERTO SANTIAGO ALMEIDA DONAIRE  
Gerente de Red Asistencia de Ica.

Presente.-

Asunto : Reiterativo de solicitud de informe médico y las imágenes de la tomografía y rayos X de las momias en posesión de la universidad Nacional San Luis Gonzaga de Ica con protección provisional.

Referencia : OFICIO N° 002344-2024-DDC ICA/MC (12OCT2024)  
Oficio N°002068-2024-DDC ICA/MC

Mediante el presente me dirijo a Ud. saludándole cordialmente y a la vez expresarle nuestra preocupación por cuanto hemos venido solicitando mediante los documentos en referencia, información referente al Informe médico de los exámenes de rayos X y tomografía realizados a las dos (02) momias denominadas "María y Wawito", el pasado 13 de setiembre del año en curso, sin respuesta alguna.

En ese sentido, reiteramos dicho pedido debido a que por parte de la alta dirección de nuestra Sede Central como de otras instituciones particulares, nos solicitan informemos al respecto.

Agradeciendo la atención al presente y el apoyo institucional por el servicio brindado, me despido de Ud.

Atentamente,


Documento firmado digitalmente

JEANETTE AGUEDA GUTIERREZ ACHULLA  
DIRECCIÓN DESCONCENTRADA DE CULTURA ICA

AREA	AÑO	CORRELATIVO
1303	23	559

JGA/fo  
cc.:

Av. Javier Prado Este 2465, San Borja  
Central Telefónica: (511) 618 9393  
www.gob.pe/cultura





PERU

Ministerio de Cultura

DIRECCIÓN DESCONCENTRADA DE CULTURA ICA

DIRECCIÓN DESCONCENTRADA DE CULTURA ICA

CARGO



Firmado digitalmente por MARTORELL CARREÑO Alberto FAU 20537630222 soft  
Cargo: Motivo: Soy el autor del documento  
Fecha: 12.10.2024 20:05:39 -05:00

Ica, 12 de Octubre del 2024

OFICIO N° 002344-2024-DDC ICA/MC

Señor:  
Dr. ROBERTO SANTIAGO ALMEIDA DONAIRE  
Gerente de Red Asistencia de Ica.



Presente.-

Asunto : Se solicita informe médico y las imágenes de la tomografía y rayos X de las momias de la universidad Nacional San Luis Gonzaga de Ica con protección provisional

Referencia : Oficio N°002068-2024-DDC ICA/MC

Es grato dirigirme a usted para expresarle un cordial saludo y en relación al asunto y documento en referencia, agradecerle por el apoyo institucional brindado, consistente en el servicio de exámenes de rayos X y tomografía realizados el día 13 de setiembre del presente año a las dos (02) momias denominadas "María" y "Wawito", con Protección Provisional (Resolución Directoral N°. 000002-2024 – DGM/MC, en posesión de la Universidad San Luis Gonzaga de Ica.

Al respecto, luego de a ver realizado los estudios a dichos especímenes, agradecemos nos haga llegar a la brevedad posible el informe médico y las imágenes de la tomografía y rayos X, para determinar si estos pertenecen al Patrimonio Cultural de la Nación.

A la espera de su pronta respuesta me despido de Ud.

Atentamente,

Documento firmado digitalmente

ALBERTO MARTORELL CARREÑO  
DIRECCIÓN DESCONCENTRADA DE CULTURA ICA

	ÁREA	AÑO	SORRELATIVO
NIT	1303	23	559

