Histología de la piel del paratipo ‘’Victoria’’ *Reptil humanoide* de Nazca-Perú, (2018).

Presentado por el Biólogo:
José de la C. Ríos López

Lima-Perú, 19 de Noviembre de 2018.

Histologie de la peau du paratype «Victoria»
Reptile humanoïde **de Nazca-Pérou (2018)**

Présenté par le biologiste :
José de la C. Rios López

Lima-Pérou, 19 novembre 2018

Histology of the skin of the «Victoria» paratype
Humanoid Reptile of Nazca-Peru (2018)

Presented by the biologist:
José de la C. Rios López

Lima-Peru, November 19th, 2018

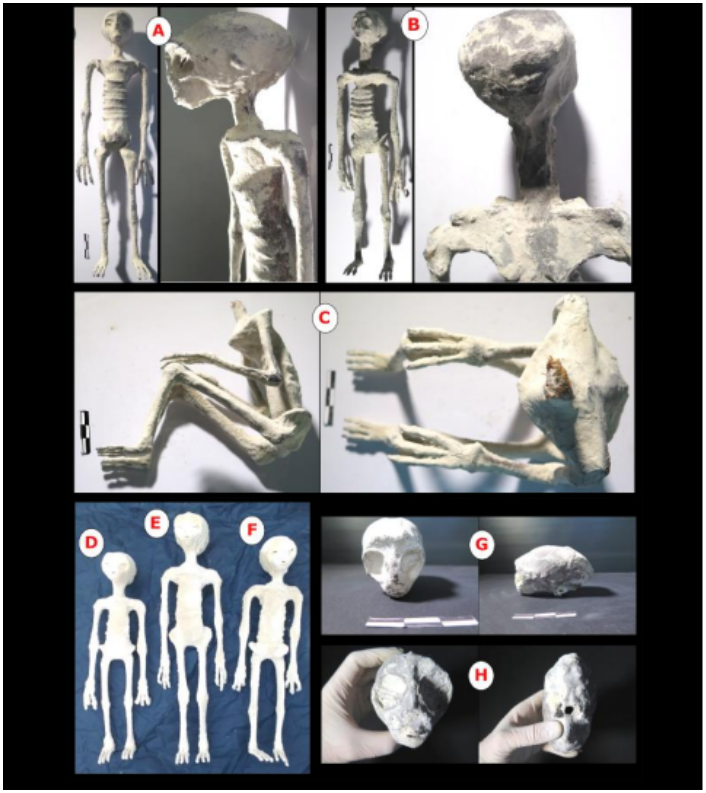

El hallazgo de diversos cuerpos y restos cuyas características son similares entre ellos, es motivo de un estudio científico determinado en esclarecer de que se tratan, en esta ocasión evaluamos tejido de la piel en el ***paratipo*** (c) Victoria para conocer mas sobre su origen biológico y el resultado de la pesquisa fue la siguiente.

Paratipo: El resto de ejemplares de la serie tipo, excluido el holotipo

La découverte de divers corps et restes aux caractéristiques similaires a motivé cette étude scientifique visant à évaluer les tissus de la peau du **paratype** Victoria (c), pour en savoir plus sur son origine biologique. Le résultat de cette recherche est le suivant.

Paratype : spécimen de la série type, excluant l'holotype.

The discovery of various bodies and remains with similar characteristics motivated this scientific study to evaluate the skin's tissue of the Victoria **paratype** (c), to learn more about its biological origin. The result of this research is as follows.

Paratype : Specimen of the type series, excluding the holotype.

Figura No. 1.- Piel del espécimen tridáctilo humanoide, recubierta con tierra de diatomea, se la ha limpiado parte de la espalda.

La piel: Las observaciones realizadas *in situ;* micro y macroscópicamente nos permitió descartar cualquier manipulación por ausencia de cortes, rasgaduras, enmendaduras, etc. en estos cuerpos de característica humanoide tridáctilo.

La peau : les observations micro et macroscopiquement réalisées *in situ* nous ont permis d'écarter toute manipulation due à l'absence de coupures, de déchirures, de modifications, etc. sur ce corps de caractéristique humanoïde tridactyle.

Figure 1 : Peau du spécimen humanoïde tridactyle, recouvert de terre de diatomée, partiellement nettoyée au niveau du dos.

The skin : The micro and macroscopic observations carried out in situ allowed us to rule out any manipulation due to the absence of cuts, tears, modifications,etc. on this humanoid tridactyl feature body.

Figure 1: Skin of the tridactyl humanoid specimen, covered with diatomaceous earth, partially cleaned at the back level.

Figura No. 4.- *Sección de piel obtenida en la región escapular del espécimen paratipo llamado Victoria.*

Muestra de piel: Se obtuvieron dos muestras de cortes de piel del espécimen "Victoria".

1. En la región escapular y
2. En la cadera.

Echantillon de peau : deux échantillons de coupes de la peau du spécimen Victoria ont été prélevés.

1- Au niveau du scapulaire
2 -Au niveau de la hanche

Figure 4 : Section de peau prélevée dans la zone scapulaire du spécimen paratype appelé Victoria.

Skin sample: Two skin samples from the Victoria specimen were collected.

1- At the scapular level
2 -At the hip level

Figure 4: Skin section taken from the scapular area of the paratype specimen called Victoria

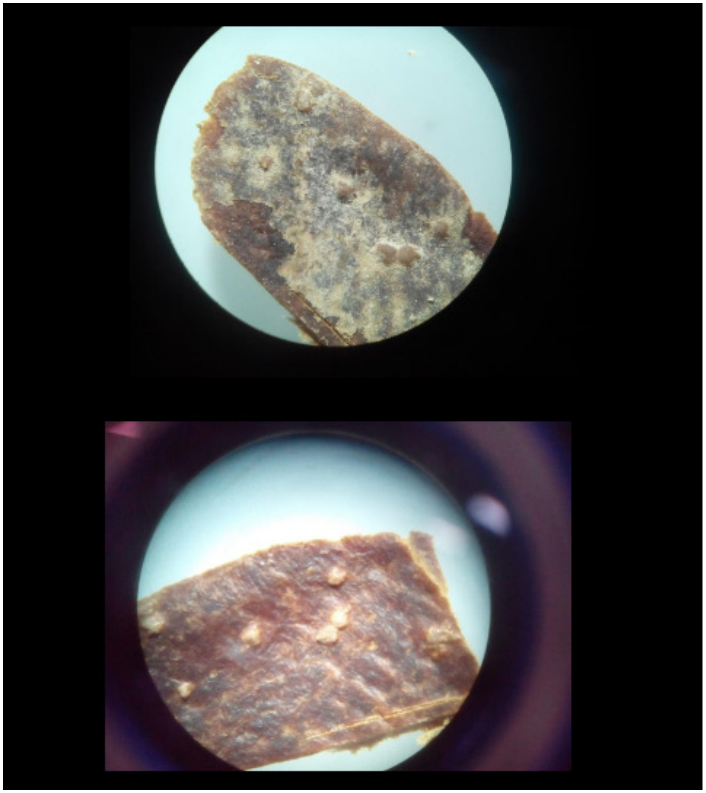

Muestra de piel: La muestra de la region escapular presentaba el recubrimiento de la tierra de diatomea, el cual se procedio a su limpieza para la observación y proceder a describer sus caracteristicas.

La de la region de la cadera no se limpio.

Echantillon de peau : l'échantillon de la région scapulaire recouvert de terre de diatomée a été nettoyé pour procéder à l'observation et la description de ses caractéristiques.

Celui de la région de la hanche n'a pas été nettoyé.

Skin sample: The sample of the scapular region covered with diatomaceous earth was cleaned to observe and describe its characteristics.

That of the hip area was not cleaned.

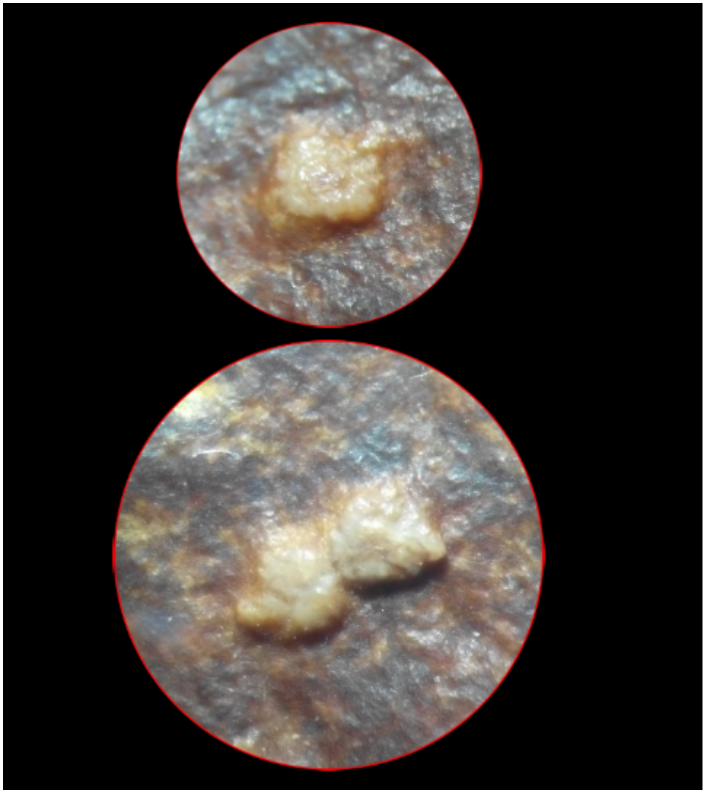

Protuberancias: La muestra de la región escapular se identifico que presentaba una protuberancia de color clara respecto a lo demas de la piel, el cual se presentaban en solitario y en grupos de dos.

En la muestra de piel de la cadera se encontraba ausente de estas protuberancias.

Protubérances : l'échantillon de la zone scapulaire présente une protubérance de couleur claire par rapport au reste de la peau. On observe soit une protubérance seule, soit un groupe de deux protubérances.

L'échantillon de peau extrait de la hanche ne présente pas ces protubérances.

Protuberances: Sample of the scapular area presents a light colored protuberance compared to the rest of the skin. A single protuberance can be observed or a group of two protuberances.

The skin sample extracted from the hip does not present these protuberances.



Corte histológico:.

1. La muestra fue fijada en formaldehido.
2. Se emplearon los colorantes hematoxcilina-eosina para su tinción.
3. Las inclusion del tejido se realizó en parafina para la realización de los cortes.

Coupe histologique :
1. L'échantillon a été fixé dans du formol.
2. Des colorants hermatoxcilline-éosine ont été utilisés pour leur coloration.
3. L'inclusion du tissu a été faite dans de la paraffine pour la réalisation des coupes.

Histological cut:
1. The sample was fixed in formalin.
2. Hermatoxcillin-eosin dyes were used for their staining.
3. The inclusion of the tissue was made in paraffin for making the cuts.

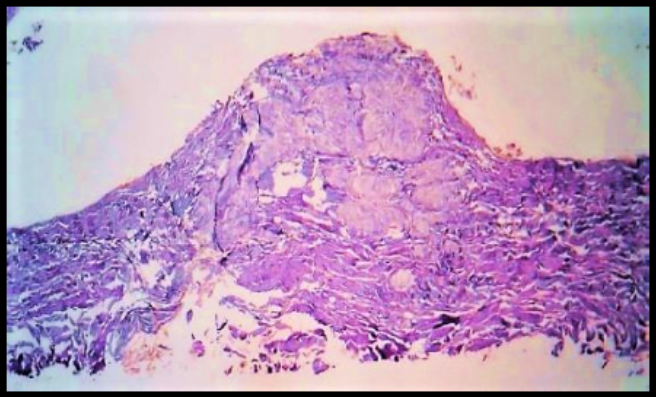

Foto. 1.- *Microfotografía del corte histológico de la piel de la región escapular y la protuberancia corresponde a queratina acelular, representa un estrato córneo muy engrosado y queratinizado de la epidermis, similar a lo que se observa en los reptiles. Aumento de 10X. Imagen por Cortesía el patólogo Alejandro Martínez.*

Corte histológico: El corte histológico se realizo empleando tinciones para su observación.

Coupe histologique : La coupe histologique a été réalisée en utilisant des colorants pour son observation.

Photo 1 : Microphotographie de la coupe histologique de la peau de la région scapulaire et la protubérance correspondant à de la kératine acellulaire, représentant une couche cornée de l'épiderme ,très étroite et kératinisée, similaire à celle observée chez les reptiles.
Grossissement : 10 fois. Crédit image : Docteur Alejando Martinez

Histological cut: The histological cut was performed using dyes for its observation.

Photo 1: Micrography of the histological cut of the skin of the scapular region and the protuberance corresponding to acellular keratin, representing a corneal layer of the epidermis, very narrow and keratinized, similar to that observed in reptiles.
Magnification : 10 times. Image credit : Dr. Alejando Martinez.

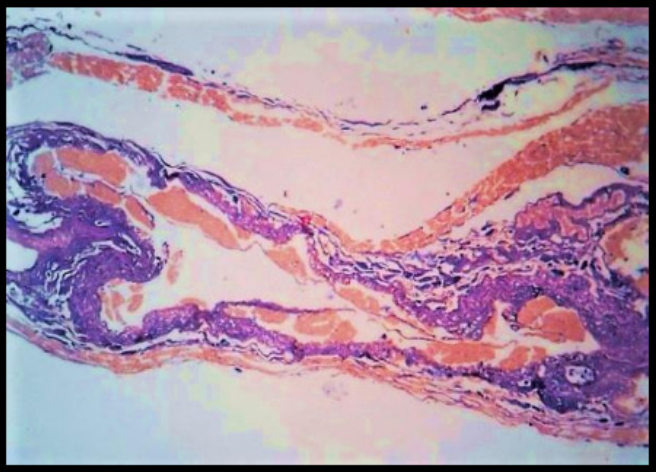

Foto. 2.- *Microfotografías de la piel de la cadera, CUYA epidermis es queratinizado, similar a lo que se observa en las escamas en los reptiles. Aumento de 10X. Imagen por Cortesía del patólogo Alejandro Martínez..*

Corte histológico: El segundo corte muestra las característica en composición de queratina al igual que la muestra de la región escapular, aunque con ausencia de protuberancias.

Coupe histologique : Le second échantillon montre des caractéristiques de composition en kératine identiques à celles de l'échantillon de la région scapulaire, mais sans présence de protubérances.

Photo 2 : Microphotographie de la peau de la hanche, où l'épiderme est kératinisé, comme cela s'observe sur les écailles des reptiles.
Grossissement : 10 fois. Crédit photo : Docteur Alejandro Martinez.

Histological cut: The second sample shows characteristics of keratin composition identical to those of the sample of the scapular region, but without the presence of protuberances.

Photo 2: Microphotography of the skin of the hip, where the epidermis is keratinized, as seen on the reptiles' scales.
Magnification: 10 times. Photo credit: Dr. Alejandro Martinez.

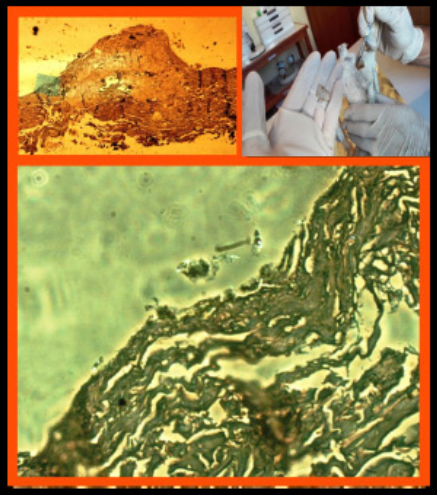

Foto 3.- *Borde de la protuberancia, se observa las fibras queratinosas de la epidermis a un aumento de 40 X en microscopio invertido. Elaboró: Ríos J., 2018.*

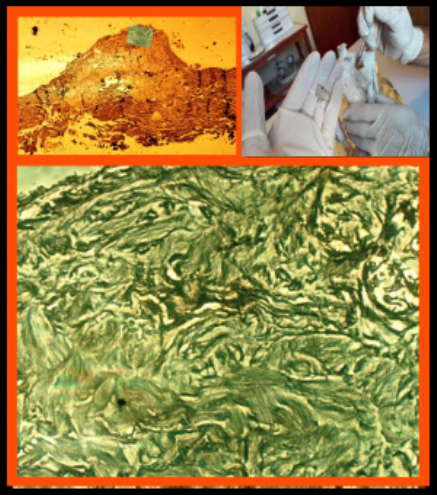

Foto 4.- *Aglomeración de material biológico cerca de la superficie de la protuberancia a un aumento de 40X en microscopio invertido. Elaboró: Ríos J., 2018..*

Photo 3 : Bord de la protubérance où l'on observe les fibres kératinisées de l'épiderme avec un grossissement de 40 fois sur un microscope inversé. Réalisé par Rios J. 2018.

Photo 4 : Agglomération de matériel biologique près de la surface de la protubérance avec un grossissement de 40 fois sur un microscope inversé. Réalisé par Rios J. 2018.

Photo 3: Edge of the protuberance where the keratinized fibers of the epidermis can be observed with a 40 times magnification on an inverted microscope. Directed by Rios J. 2018.

Photo 4: Agglomeration of biological material near the surface of the protuberance with a 40 times magnification on an inverted microscope. Directed by Rios J. 2018.

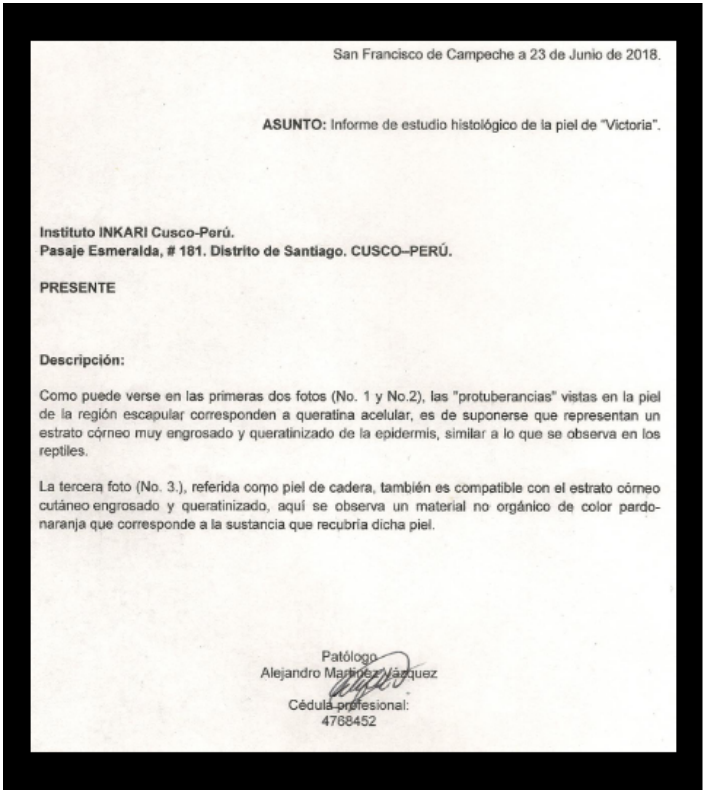

San Francisco de Campeche a 23 de Junio de 2018.

ASUNTO: Informe de estudio histológico de la piel de "Victoria".

Instituto INKARI Cusco-Perú.
Pasaje Esmeralda, # 181. Distrito de Santiago. CUSCO–PERÚ.

PRESENTE

Descripción:

Como puede verse en las primeras dos fotos (No. 1 y No.2), las "protuberancias" vistas en la piel de la región escapular corresponden a queratina acelular, es de suponerse que representan un estrato córneo muy engrosado y queratinizado de la epidermis, similar a lo que se observa en los reptiles.

La tercera foto (No. 3.), referida como piel de cadera, también es compatible con el estrato córneo cutáneo engrosado y queratinizado, aquí se observa un material no orgánico de color pardo-naranja que corresponde a la sustancia que recubría dicha piel.

Patólogo
Alejandro Martínez Vázquez
Cédula profesional:
4768452

El estudio histológico se realizó en el **Laboratorio de Clínico Diagnostico de Patología de Campeche, México** y el reporte estuvo a cargo del patólogo Alejandro Martinez con cédula profesional, 4768452.

Las microimagenes de la protuberacia queratinosa estuvo a cargo del analista en microscopía el biólogo José de la C. Ríos López.

Comme on peut le voir sur les 2 premières photos (1 et 2), les «protubérances» vues sur la peau de la région scapulaire correspondent à de la kératine acellulaire; vraisemblablement, il représente une couche cornéenne très épaissie et kératinisée de l'épiderme, similaire à celle observée chez les reptiles.

La troisième photo (3), celle de la peau de hanche, elle est également compatible avec la couche cutanée cornée épaissie et kératinisée ; nous avons observé ici un matériau non organique de couleur marron-orange qui correspond à la substance qui recouvre la peau.

L'étude histologique a été réalisée dans le Laboratoire Clinique Diagnostic de Pathologie de Campeche, Mexique et le Docteur Alejandro Martinez (certificat professionnel 4768452) fut en charge du rapport.

Le biologiste José de la C. Ríos López fut en charge de l'analyse des microphotographies réalisées au microscope de la protéburances kératinisée.

As can be seen in the first 2 photos (1 and 2), the «protuberances» seen on the skin of the scapular region correspond to acellular keratin; it is most probably, a very thickened and keratinized corneal layer of the epidermis, similar to that observed in reptiles.

The third picture (3), that of the hip skin, is also compatible with the thickened and keratinized cornified skin layer; we have observed a brown-orange non-organic material here which corresponds to the substance that covers the skin.

The histological study was carried out in the Diagnostic Clinical Laboratory of Pathology of Campeche, Mexico and Dr. Alejandro Martinez (professional certificate 4768452) was in charge of the report.

The biologist José de la C. Ríos López was in charge of the microphotos analysis of the keratinized protéburances. performed under the microscope.

Conclusiones:

-La piel del paratipo Victoria, está constituido tanto la muestra escapular y la de la cadera por un ***epitelio estratificado plano altamente queratinizado, acelular y grueso, similar a las escamas que presentan los reptiles***.

-La piel de la región escapular ***presenta pequeñas protuberancias altamente engrosadas de tonalidad blanca, cuya apariencia es a la de una verruga, su distribución en la piel es de manera solitaria y también en pares***, encontrándose ausente en la muestra de la cadera.

-En la protuberancia la queratina se torna un poco más compacta y adquiere una forma amorfa.

-Hay ausencias de glándulas mucosas, tampoco presenta glándulas sudoríparas, por lo que la pérdida de agua a través de la piel es prácticamente nula (la queratina es quien la mantiene hidratada y protegida), esto les permite habitar en lugares que sean muy secos, como es el caso del desierto de Nazca, donde han sido hallados estos cuerpos recubiertos con tierra de diatomea para su preservación.

Conclusions

- La peau du paratype Victoria, est constituée tant pour l'échantillon de la zone scapulaire que celui de la hanche d'un **épithélium stratifié plat hautement kératinisé, acellulaire et épais, semblable aux écailles que présentent les reptiles.**

- La peau de la région scapulaire présente de **petites protubérances très épaisses de couleur blanche, dont l'apparence est celle d'une verrue. Sa distribution dans la peau est solitaire et également par paires**, mais absente sur l'échantillon de hanche.

- Dans la protubérance, la kératine devient plus compacte et acquiert une forme amorphe.

- Les glandes muqueuses sont absentes tout comme les glandes sudoripares. La perte d'eau par la peau est donc nulle (la kératine la maintient hydratée et protégée), ce qui permet de vivre dans des endroits très secs. Comme dans le désert de Nazca, où ces corps ont été retrouvés recouverts de terre de diatomée pour leur conservation.

Conclusions

- The Victoria paratype skin is composed of a **highly keratinized, acellular and thick flat stratified epithelium similar to the scales of reptiles**, for both the scapular and hip regions.

- The skin of the scapular region presents **small, very thick, white protuberances, which appearance is like a wart. Its distribution in the skin is solitary and also in pairs**, but missing on the hip sample.

- In the protuberance, the keratin becomes more compact and acquires an amorphous form.

- Mucous glands are missing just like sweat glands. The loss of water through the skin is therefore nonexistent (the keratin keeps it hydrated and protected), which allowst to live in very dry places. As in the Nazca desert, where these bodies were found covered with diatomaceous earth for their preservation.

“ESTO NOS CONFIRMA UNA BIOLOGÍA DE TIPO REPTIL EN ESTAS CRIATURAS”.

« Ceci nous confirme une biologie de type reptilienne chez ces créatures. »

"This confirms a reptilian biology in these creatures."

Traduction : Alain Bonnet

Translation: Catherine Rayer